

Болезнь Помпе с поздним началом: первое клиническое описание в России

С.С. Никитин¹, М.О. Ковальчук², Е.Ю. Захарова³, В.В. Цивилева²

¹НИИ общей патологии и патофизиологии РАМН;

²ФГБУ «Федеральный научно-клинический центр специализированных видов медицинской помощи» ФМБА России;

³Лаборатория наследственных болезней обмена веществ Медико-генетического научного центра РАМН, Москва

Контакты: Мария Олеговна Ковальчук maria.oleg.kov@gmail.com

Болезнь Помпе с поздним началом (БППН) – взрослая форма гликогеноза 2-го типа, которая встречается в возрасте от 1 года до 75 лет и старше. Диагностика БППН основывается на выявлении поясно-конечностной и туловищной слабости с формированием гиперлордоза, слабости дыхательной мускулатуры, в редких случаях сочетающихся с кардиомиопатией, персистирующего умеренного повышения креатинфосфокиназы, определении ферментативной активности кислой α -глюкозидазы по сухому пятну крови и ДНК-анализе гена GAA. Своевременная постановка диагноза и начало заместительной энзимотерапии позволяют предотвратить развитие грубого двигательного и дыхательного дефицита, являющегося основной причиной инвалидизации, и отсрочить летальный исход при данном заболевании.

Ключевые слова: болезнь накопления, гликогеноз 2-го типа, аутомно-рецессивное наследование, болезнь Помпе, болезнь Помпе с поздним началом, инфантильная форма, аутофагия, поясно-конечностная миопатия, гиперлордоз, миотонические разряды, креатинфосфокиназа, кислая α -глюкозидаза, лизосома, анализ по сухому пятну крови, ген GAA, заместительная энзимотерапия, майозайм

Late-onset Pompe disease: first clinical description in Russia

S.S. Nikitin¹, M.O. Kovalchuk², E.U. Zaharova³, V.V. Tsivileva²

¹Scientific Research Institute of Pathology and Pathophysiology, Russian Academy of Medical Sciences;

²Federal Research Clinical Center of Federal Medico-Biological Center;

³Laboratory of Inherited Metabolic Diseases of Medical Genetic Scientific Center, Russian Academy of Medical Sciences, Moscow

Late-onset Pompe-disease (LOPD) is an adult form of the glycogenosis type II. The age of onset ranges from 1 till 75 y.o. and older. The diagnosis of LOPD is based on the presence of trunk and limb-girdle muscle weakness with hyperlordosis, respiratory failure, occasionally accompanied by cardiomyopathy, persistent mild elevation of creatine kinase, dry blood spot test of the enzyme activity and DNA-analysis of GAA-gene. Early recognition of the LOPD and beginning of the enzyme replacement therapy is important in preventing severe motor and respiratory deficit, the patient disability and in increasing the survival in those patients.

Key-words: storage disease, glycogenosis type II, autosomal-recessive inheritance, Pompe disease, late-onset Pompe disease, infantile form, autophagy, limb-girdle myopathy, hyperlordosis, myotonic discharges, CK, acid α -glucosidase, lysosome, dry blood spot test, GAA gene, enzyme replacement therapy, myozyme

Гликогеноз 2-го типа (OMIM 232300) – заболевание группы болезней накопления, наследуемое по аутомно-рецессивному типу и отличающееся значительной клинической и генетической гетерогенностью. Заболевание также известно как болезнь Помпе (БП), названная в честь голландского патологоанатома Дж. Помпе, впервые в 1932 г. описавшего летальный случай с ребенком 8 мес с мультисистемным поражением: кардиомиопатией, дыхательной и печеночной недостаточностью в сочетании с прогрессирующей генерализованной мышечной слабостью [1]. В основе этиопатогенеза БП лежит дефицит кислой α -глюкозидазы (α -ГЗД), обусловленный мутацией в гене GAA, что приводит к избыточному накоплению гликогена в лизосомах и в конечном

итоге их разрушению с последующим каскадом структурных нарушений клетки [2, 3]. В последнее время в патогенезе заболевания большую роль отводят аномальной аутофагии [4, 5]. Лизосомы являются одной из основных составляющих всех клеток организма, что и определяет мультисистемность поражения при данном типе болезней накопления. Морфологические изменения, связанные с лизосомальными нарушениями по типу гликогеноза 2-го типа описаны в скелетных мышцах, мышцах языка, сердце, а также стенках сосудов, мышечном слое мочевого пузыря и нейронах периферической и центральной нервной системы [6]. Следует отметить, что наибольшие изменения при БП обнаруживаются в мышечной ткани, которая поэтому чаще всего является предметом

прижизненного морфогистохимического диагностического исследования [7].

БП – первое заболевание, которое в 1963 г. было классифицировано как болезнь накопления [8]. В последующем стало очевидно, что, кроме классической инфантильной формы, имеется и БП с поздним началом (БППН). БППН может быть диагностирована в возрасте от 1 года до 75 лет и старше [9]. Попытки классифицировать заболевание в зависимости от возраста дебюта не имели успеха, и сегодня рассматриваются только 2 клинические формы гликогеноза 2-го типа: инфантильная БП (ИБП) и БППН [10]. Клиническая диагностика ИБП основывается на относительно четких критериях: общая мышечная слабость и гипотония, слабый крик, дыхательные нарушения, затруднения при сосании груди и увеличенный язык. Это позволяет информированному врачу заподозрить ИБП и в конечном итоге достаточно быстро поставить правильный диагноз. ИБП характеризуется полиорганный манифестацией на первом году жизни, в большинстве случаев имеет тяжелое течение и при отсутствии лечения заканчивается смертью.

Значительно большие трудности возникают при диагностике БППН, так как основные жалобы являются неспецифическими, связаны со слабостью скелетной мускулатуры, обычно рассматриваются в рамках возрастных изменений, особенно у пожилых лиц, и только по мере неуклонного прогрессирования, развития атрофических изменений и снижения качества жизни заставляют заподозрить одну из форм первично-мышечной патологии по типу пояснично-конечностной миопатии [11]. Диагностические сложности усугубляются тем, что при БППН изменения со стороны скелетных мышц могут быть минимальными, также как изменения со стороны сердца (как правило, кардиомиопатия) и дыхательная недостаточность, или иметь значимые клинические проявления только на стадии очевидных изменений. Пациенты с БППН могут длительное время оставаться активными, заниматься спортом и существенно не менять образ жизни, имея единственное отклонение в виде необъяснимого персистирующего повышения креатинфосфокиназы (КФК).

Современная диагностика БППН основывается на данных клиники: наличие относительно избирательной слабости и атрофии мышц туловища с формированием гиперлордоза, слабости проксимальных мышц конечностей, преимущественно мышц сгибателей бедра, мышц тазового и плечевого поясов, кардиомиопатии (чаще при инфантильной форме), дыхательной недостаточности; данных лабораторных исследований: умеренное персистирующее повышение КФК, печеночных ферментов – аспартатамино-трансферазы (АСТ), аланинаминотрансферазы (АЛТ), лактатдегидрогеназы, выявлении снижения ферментативной активности α -ГЗД по методу сухого пятна.

В конечном итоге диагноз подтверждается обнаружением мутации в гене *GAA* при ДНК-анализе [12, 13]. Электронейромиографическое (ЭНМГ) исследование, несмотря на неспецифичность метода, остается актуальным при БППН, так как при правильном выборе мышц для исследования игольчатым электродом позволяет установить первично-мышечный уровень поражения, выявить специфические виды спонтанной активности и направить поиск в нужное направление.

До 2006 г. лечение БП предусматривало только симптоматическую терапию, но после разработки способа получения рекомбинантной человеческой α -ГЗД и клинического внедрения в Европе и США метода заместительной энзимотерапии (ЗЭТ) открылась новая эра в терапии пациентов с БП и изучении новых подходов лечения болезней накопления. Первоначально эффективность ЗЭТ в виде улучшения работы сердца, уменьшения выраженности дыхательных нарушений и снижения летальности была продемонстрирована при ИБП, но по мере накопления мирового опыта появились сообщения о результатах использования ЗЭТ при БППН [14–16].

В настоящей статье приводится описание первого наблюдения в России пациента с молекулярно-генетически подтвержденной БППН.

Пациент А., 65 лет, инженер, в настоящий момент заместителем директора школы. Обратился с жалобами на трудности при ходьбе, изменение походки («стал ходить вперевалку»), осанки, на одышку при разговоре и при ходьбе на короткие расстояния, неустойчивость при ходьбе (может упасть, если нагнется вперед), дневную сонливость, эпизоды головокружения при перемене положения тела, периодические редкие боли в ногах, снижение слуха, а также изменение артикуляции отдельных звуков (речь стала неразборчивой), учащенное мочеиспускание и трудности при натуживании (процесс дефекации занимает не менее 40 мин). Считает себя больным начиная с 55 лет, когда впервые обратился к врачам по поводу слабости в ногах и походки. Точно назвать время появления мышечной слабости не может, так как сначала изменения были едва заметны, пока на 6-й декаде жизни стали субъективно и клинически очевидными и неуклонно прогрессирующими. Неоднократно обследован по поводу подозрения на возрастные изменения вещества мозга, болезни мотонейрона, а также возможного первично-мышечного заболевания. В возрасте 65 лет в связи с ночной гиповентиляцией пациенту назначена двухуровневая неинвазивная вентиляция легких аппаратом VPAP S9 (ResMed). Имеет I группу инвалидности, установленную на основании диагноза: миопатия поздней формы с преимущественным поражением мышц плечевого пояса, туловища и ног.

Из анамнеза жизни. О раннем развитии достоверных сведений нет. Считает, что рос и развивался согласно возрастным нормам. В 10 лет отметил, что успеваемость на занятиях физкультурой стала несколько ниже,



Рис. 1. Пациент А. в возрасте 39 лет. Комментарий: «Полон жизненных сил, немного больше, чем раньше, устаю играя на отдыхе в волейбол... В целом считаю себя совершенно здоровым человеком». Печатается с разрешения пациента.

чем у сверстников: «ноги были слабее, чем руки, также стал хуже прыгать и кататься на коньках». Из особенностей: с детства всегда плохо свистел; никогда не мог сидеть на корточках, данные медосмотров в школе и во время службы в армии говорят, что показатели жизненной емкости легких (ЖЕЛ) были всегда на нижней границе нормы. В 27 лет проходил военную службу в армии, где отметил, что ему трудно играть в футбол из-за слабости в ногах и что он не может подтягиваться на турнике, но может отжаться от пола; в 29–30 лет появилась привычка опираться на руки при подъеме со стула. В последующем занимался любительским



Рис. 2. Свист



Рис. 3. Слабость круговых мышц глаза

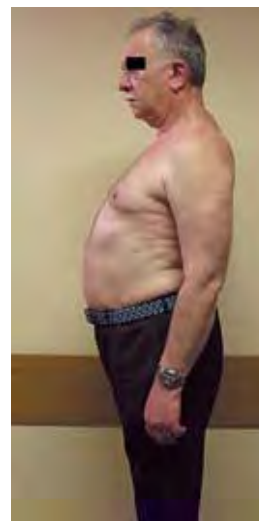

Рис. 4. Гиперлордоз и слабость мышц передней брюшной стенки

спортом и туризмом до 35 лет, когда впервые отметил, что при беге или быстрой ходьбе «иногда подкашиваются ноги»; эпизоды слабости в проксимальных отделах ног в последующем повторялись несколько раз, проходя после отдыха, но пациент начал избегать бега. Вышеперечисленное пациент расценивал как индивидуальные особенности, тем более что описанные изменения не давали повода для сомнения в состоянии здоровья (рис. 1). Начиная с 55 лет пациент отмечает слабость в ногах и изменение походки, неуклонно прогрессирующие по настоящее время. В дальнейшем отчетливо стали нарастать одышка при минимальных нагрузках, общая слабость, изменение осанки.

Перенесенные заболевания: в возрасте 44 лет тяжелая черепно-мозговая травма, сотрясение головного мозга с пребыванием в отделении реанимации и интенсивной терапии в течение 2 дней; хронический бронхит.

Из семейного анамнеза. Мать была практически здоровой, умерла в возрасте 89 лет. Отец умер в возрасте 62 лет от онкологического заболевания (рак гортани с метастазами). Сестра отца умерла в возрасте 60 лет

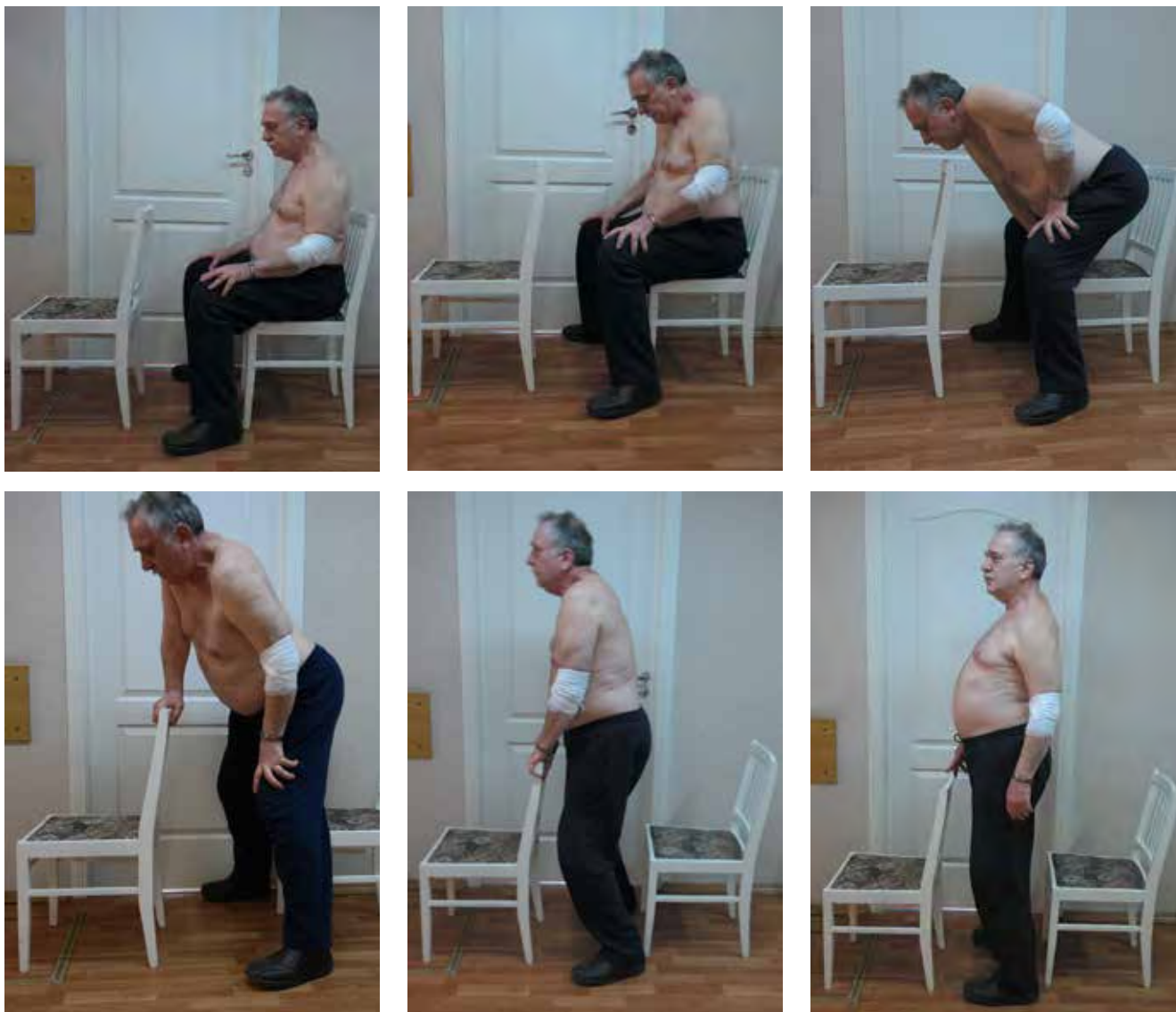

Рис. 5. Пациент испытывает трудности при вставании со стула

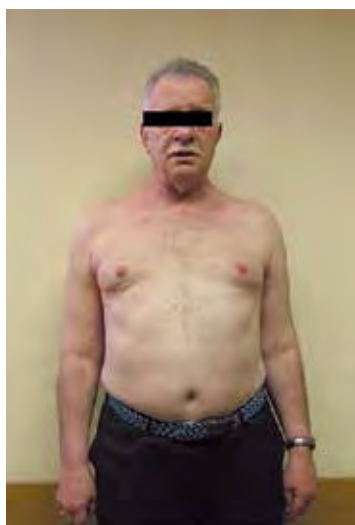

Рис. 6. Умеренно выраженные атрофии мышц плечевого пояса и грудных мышц

также от онкологического заболевания. Брат пациента, 69 лет, считает себя здоровым и никаких сведений о себе не предоставил.

Неврологический статус: контактен, адекватен, эмоционально стабилен. Общемозговой симптоматики нет. Черепные нервы: лицо симметричное, нистагма нет, объем движений глазных яблок полный, фотореакции сохранены, речь шепелявая, слух снижен.

Сухожильные рефлексы с рук и ног симметричные, живые. Клонус стоп с 2 сторон, непостоянный клонус коленных чашечек. Тонус мышц снижен в проксимальных отделах рук.

Сила мышц по шкале MRC (в баллах): круговая мышца рта — 3, не может свистеть и сложить губы в трубочку; круговая мышца глаз — 3 (рис. 2); мышцы языка — 3, отмечает затруднение при попытке языком убрать остатки пищи между зубами и щекой, сложности при произнесении стандартных скороговорок (субъективно: язык заплетается); сгибатели шеи — 4–5, разгибате-

ли шеи — 2–3, большая грудная мышца — 3; мышцы передней стенки живота — 3, параспинальные мышцы — 2–3, гиперлордоз (рис. 3), при наклоне вперед может упасть из-за слабости мышц поясницы и утраты равновесия; из положения лежа не может встать без помощи рук и вспомогательных движений: встает, поворачиваясь на бок, поиск равновесия при вставании; не может сесть, закинув ногу на ногу, а также встать со стула без переноса центра тяжести вперед (рис. 4); мышцы рук: дельтовидная — симметрично, 3; бицепс — 4; трицепс — 5; мышцы предплечий — 5; мышцы кисти — 5; двуглавая мышца бедра слева/справа — 3/2; четырехглавая мышца бедра справа/слева — 5; дистальные мышцы ног — 5 балл. Перкуссионный миотонический феномен — *abs*.

Умеренные атрофии мышц плечевого пояса, грудных мышц (рис. 5), параспинальных мышц (отчетливо в поясничном отделе), задней группы мышц бедра. Гипертрофий нет.

Сенсорных расстройств нет, за исключением снижения слуха на оба уха. В позе Ромберга устойчив. Пальце-носовую пробу выполняет уверенно, коленно-пяточную пробу выполняет нечетко из-за выраженной слабости проксимальных мышц. Ходит с раскачиванием корпуса и подтягиванием бедер, ходьба с закрытыми глазами и тандемная походка затруднены вследствие двигательного дефицита.

Обращает на себя внимание одышка при минимальной нагрузке, особенно при ходьбе, может спокойно пройти не более 10 м, после чего появляется одышка; одышка во время непродолжительного монолога.

Автономная сфера: частые позывы на мочеиспускание. Склонность к тахикардии. АД 140/89 мм рт. ст., ЧСС 90 уд/мин. Гиперстенического телосложения, ИМТ $\text{кг}/\text{м}^2$ 31 (N 18–25 $\text{кг}/\text{м}^2$).

Лабораторное обследование. Биохимический анализ крови: КФК-МБ — 51 Ед/л, КФК — 406,0 Ед/л, АСТ — 42 Ед/л, АЛТ — 46 Ед/л, калий — 4,50 ммоль/л, билирубин общий (30.01.2014) — 23,9 мкмоль/л, билирубин прямой — 8,9 мкмоль/л, билирубин не прямой — 15,0 мкмоль/л, холестерин — 4,8 ммоль/л; общий белок — 75 г/л, глюкоза — 6,3 ммоль/л, натрий — 147 ммоль/л, мочевины — 5,0 ммоль/л, креатинин — 73 мкмоль/л.

Общий (клинический) анализ крови: лейкоциты — $10,1 \times 10^9/\text{л}$, эритроциты — $5,45 \times 10^{12}/\text{л}$, гемоглобин — 16,9 г/дл, гематокрит — 47,9%, тромбоциты — $156 \times 10^9/\text{л}$, скорость оседания эритроцитов по Вестергергену — 2 мм/ч.

Анализ мочи общий: цвет — желтый, прозрачность — полная, относительная плотность — 1018 мг/мл, рН 6,5, белок, глюкоза, кетоновые тела, билирубин, нитратные бактерии, эритроциты, цилиндры, слизь, соли — не обнаружены, уробилиноиды — 16,0 мкмоль/л, эпителий — единичный, лейкоциты 0–3–5 в поле зрения.

Короткая коагулограмма: активированное частичное тромбопластиновое время — 25 с (норма 25–35); протромбиновое время — 10,9 с (норма 9,8–15); про-

тромбин по Квику — 96% (норма 70–130); международное нормализованное отношение — 0,9 Ед (норма 0,8–1,2); АДФ-агрегация — 57% (норма 55–80); содержание фибриногена — 4,7 г/л (норма 2–4); тромбиновое время — 13 с (норма 11–18); Д-димер — 0,110 мкг/мл (норма 0,02–0,297).

Инструментальное обследование. Электрокардиография: синусовый ритм. ЧСС — 90 уд/мин. Нормальное положение электрической оси сердца. Блокада правой ножки пучка Гиса. Изменения миокарда левого желудочка.

Эхокардиография с цветным доплеровским сканированием: исследование на фоне синусовой тахикардии, ЧСС — 94 уд/мин. Аорта не расширена, стенки уплотнены, кальцинированы. Створки аортального клапана уплотнены, с включением кальцинатов. Створки митрального клапана неравномерно уплотнены, с включением кальцинатов в основании задней створки. Камеры сердца не расширены (объем левого предсердия — 42 мл, объем правого предсердия — 39 мл). Митральная регургитация I степени. Трикуспидальная регургитация II степени. Легочная регургитация незначительная. Легочная гипертензия I степени. Систолическое давление в легочной артерии — 42 мм рт. ст. Диастолическая функция миокарда левого желудочка нарушена по типу замедленной релаксации. Зон нарушения локальной сократимости не выявлено. Глобальная сократимость миокарда в норме. Фракция выброса 59%. Дополнительная хорда вдоль межжелудочковой перегородки. Гипермобильная межпредсердная перегородка.

Рентгенография грудной клетки: очаговых и инфильтративных изменений нет.

ЭНМГ. Исследование моторной и сенсорной нервов рук и ног: параметры проводимости в рамках нормальных значений.

ЭМГ концентрическим игольчатым электродом: спонтанная активность в виде миотонических разрядов в бицепсе плеча и параспинальных мышцах; характеристики ПДЕ: средняя длительность ПДЕ снижена, средняя амплитуда увеличена.

Полисомнографическое исследование: индекс апноэ/гипноэ = 42,6/ч; общее количество эпизодов дыхательных нарушений 209, из них 19 обструктивных апноэ, 182 обструктивных гипопноэ, 8 центральных апноэ. Максимальная продолжительность обструктивного апноэ 21,7 с. Минимальное значение SpO_2 76,0% (норма > 90%).

Тест 6-минутной ходьбы: первая остановка через 4 м с продолжением движения через 10 с.

Спирография: значительное снижение вентиляционной способности легких вследствие вентиляционных нарушений рестриктивного типа. Бронхиальная обструкция значительно выражена. ЖЕЛ значительно снижена. Проба с бронхолитиком отрицательная, бронхоспазм не выявлен.

Консультация уролога: данных, подтверждающих наличие аденомы предстательной железы и иного урологического заболевания, нет.

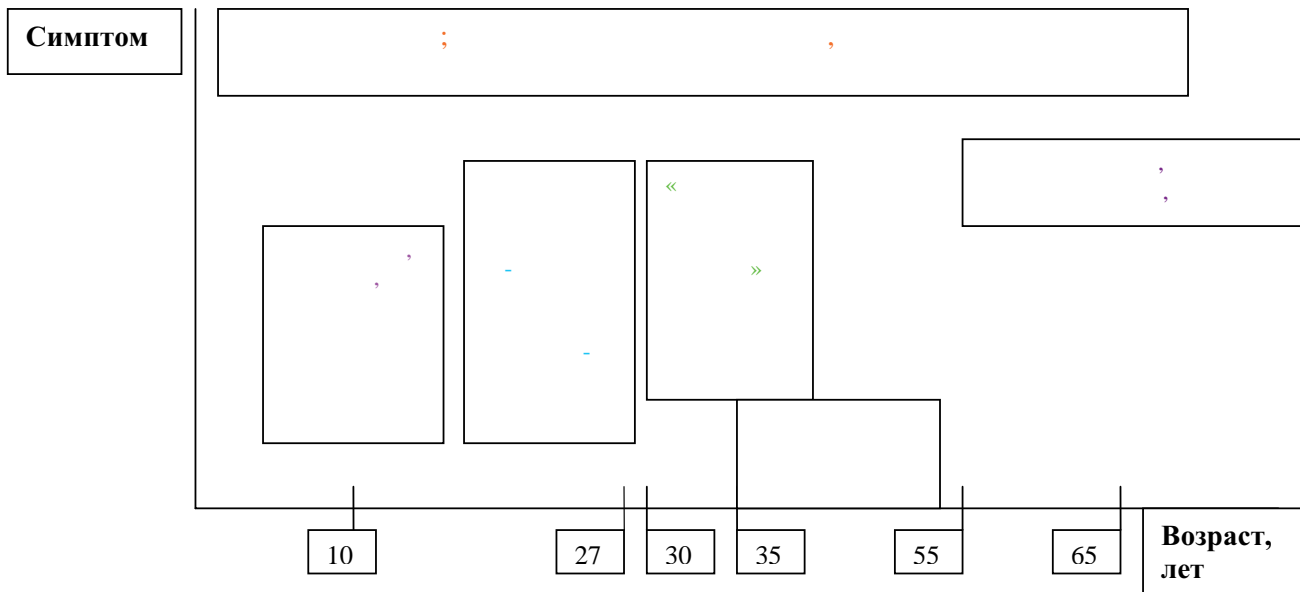


Рис. 7. Схема развития заболевания

Магнитно-резонансную томографию мышц, мышечную биопсию проводили.

Течение заболевания, объективный статус, данные лабораторно-инструментального обследования позволили заподозрить диагноз БП. В лаборатории наследственных болезней обмена веществ Медико-генетического научного центра РАМН анализом крови по методу сухого пятна было выявлено снижение активности α -ГЗД до 5,8 нМ/мг/ч при норме 13,0–53,6 нМ/мг/ч, что подтвердило предполагаемый диагноз БППН и послужило основанием для последующего ДНК-анализа, выявившего мутацию гена *GAA*, ответственную за развитие данного заболевания. Через 4 мес пациенту была начата ЗЭТ препаратом майозайм® по схеме: 20 мг/кг каждые 2 нед (препарат предоставлен в рамках благотворительной программы Джензайм, компанией группы Санофи). С учетом малого числа инфузий, проведенных к настоящему времени, и общей исходной тяжести состояния оценить эффект лечения на данном этапе не представляется возможным, но субъективно пациент отмечает урежение позывов к мочеиспусканию, облегчение акта дефекации (до 20 мин), а также субъективно — глубокого вдоха.

Обсуждение

В представленном клиническом наблюдении поддержка в постановке диагноза БППН составила около 10 лет, что совпадает с мировыми данными, свидетельствующими о том, что даже в развитых странах время постановки диагноза БП у лиц старшей возрастной группы составляет в среднем от 7 до 10 лет [7]. Тщательный сбор анамнеза позволил установить, что такие первые признаки БП, как невозможность сидеть на корточках, играть в футбол, трудности при катании на коньках, невозможность подтянуться на турнике, но при этом умение отжаться от пола, пограничные

показатели ЖЕЛ, определялись уже в раннем детском, школьном, юношеском и молодом возрасте, но воспринимались окружающими и самим пациентом как индивидуальные особенности. Фотокадры в разные периоды жизни, начиная с подросткового, позволили выявить гипотрофию мышц плечевого пояса и слабость мышц живота в возрасте 18 и 35–39 лет соответственно. Первым симптомом гликогеноза 2-го типа стала слабость мышц тазового пояса. Течение заболевания носит крайне медленный, неуклонно прогрессирующий характер, с постепенным вовлечением дыхательной и аксиальной мускулатуры (рис. 6). Инвалидизирующими признаками являются дыхательная недостаточность и нарушение осанки.

До настоящего обращения пациент наблюдался с диагнозами: дисциркуляторная энцефалопатия, спинальная мышечная атрофия, миопатия, дегенеративное заболевание центральной нервной системы, острое нарушение мозгового кровообращения в вертебробазилярном бассейне. Все эти диагнозы были отвергнуты в связи с отсутствием очевидных оснований для их подтверждения.

Несмотря на диагностирование миопатии и миопатии поздней формы, с преимущественным поражением мышц верхнего плечевого пояса, туловища и ног, пациент не был направлен в специализированный нервно-мышечный центр или на консультацию к генетику.

На первых этапах поиска генетической природы заболевания у данного больного, особенно с учетом наличия миотонических феноменов при ЭМГ-исследовании, даже с учетом отсутствия клинических признаков миотонии, обсуждалась возможность наличия миотонической дистрофии 2-го типа (ДМ2). После того как ДНК-анализ не выявил характерной для ДМ2

мутации, поиски были направлены на исключение БППН.

Поясно-аксиальный паттерн поражения мышц с вовлеченностью дыхательной мускулатуры, возраст манифестации заболевания, медленно прогрессирующий двигательный и дыхательный дефицит, инвалидирующий пациента, умеренное персистирующее повышение КФК в крови, неспецифические изменения при игольчатой ЭМГ, — все эти признаки поставили вопрос об исключении болезни накопления — гликогеноза 2-го типа.

Подтверждение диагноза БППН у пациента А. позволило иначе взглянуть на такие неспецифические симптомы, как нарушение мочеиспускания и дефекации, являющиеся проявлениями лизосомального дефекта в мускулатуре мочевого пузыря и мышцах дна таза и передней стенки живота. Особого внимания заслуживает тот факт, что на фоне ЗЭТ данные симптомы имеют субъективную тенденцию к четкому функциональному улучшению.

Описанный случай БППН можно рассматривать как типичный вариант гликогеноза 2-го типа. С учетом появления эффективной ЗЭТ, позволяющей существенно улучшать качество жизни больного, а также отсрочить и даже избежать угрожающих жизни осложнений при БППН, особенно при ранней диагностике, необходимо повысить настороженность медицинско-

го сообщества относительно гликогеноза 2-го типа. В случаях умеренного повышения КФК (даже при отсутствии очевидных симптомов), медленно прогрессирующей слабости поясно-аксиальной мускулатуры, включая дыхательные мышцы, нарушения походки с изменением осанки, формированием гиперлордоза, нарушения дыхания в положении лежа, общей утомляемости рекомендуется провести определение активности α -ГЗД по сухому пятну крови. Задержка в постановке диагноза и, соответственно, в начале ЗЭТ приводит к прогрессированию двигательного и дыхательного дефицита, развитию необратимых повреждений мышечной ткани и ускоряет летальный исход в данной когорте больных [17, 18].

Примечание. Определение активности α -ГЗД по сухому пятну крови является простым и доступным методом, не требует специальных условий для подготовки пациента, транспортировки и хранения материала, который может быть отправлен в лабораторию по почте.

Провести ферментный анализ у пациента при подозрении на БП можно бесплатно в Лаборатории наследственных болезней обмена веществ Медико-генетического научного центра РАМН. За бланками для забора крови по методу сухого пятна можно обратиться в Региональную общественную организацию «Общество специалистов по нервно-мышечным болезням».

ЛИТЕРАТУРА

- Pompe J.C. Over idiopathische hypertrofie van het hart. *Ned Tijdschr Geneesk* 1932;6:304–11.
- Engel A.G., Gomez M.R., Seybold M.E. et al. The spectrum and diagnosis of acid maltase deficiency. *Neurology* 1973;23(1):95–106.
- Fukuda T., Roberts A., Ahearn M. et al. Autophagy and lysosomes in Pompe disease. *Autophagy* 2006;2(4): 318–20.
- Raben N., Schreiner C., Baum R. et al. Suppression of autophagy permits successful enzyme replacement therapy in a lysosomal storage disorder—murine Pompe disease. *Autophagy* 2010;6(8):1078–89.
- Fukuda T., Ewan L., Bauer M. et al. Dysfunction of endocytic and autophagic pathways in a lysosomal storage disease. *Ann Neurol* 2006; 59:700–8.
- Winkel L.P., Van den Hout J.M., Kamphoven J.H. et al. Enzyme replacement therapy in late-onset Pompe's disease: a three-year follow-up. *Ann Neurol* 2004;55(4):495–502.
- Muller-Felber W., Horvath R., Gempel K. et al. Late onset Pompe disease: clinical and neurophysiological spectrum of 38 patients including long-term follow-up in 18 patients. *Neuromuscular Disord* 2007;17(9–10):698–706.
- Hers H.G. Alpha-glucosidase deficiency in generalized glycogen storage disease (Pompe's disease). *Biochem J* 1963;86: 11–6.
- Winkel L.P., Hagemans M.L., van Doorn P.A. et al. The natural course of non-classic Pompe's disease; a review of 225 published cases. *J Neurol* 2005;252:875–84.
- Claude Desnuelle. Forme tardive de la maladie de Pompe: actualités diagnostiques et thérapeutiques. *Les cahiers de myologie* 2012;(4): 6:26–37.
- Nadine A.M.E. van der Beek, Juna M. de Vries, Marloes L.C. Hagemans et al. Clinical features and predictors for disease natural progression in adults with Pompe disease: a nationwide prospective observational study. *Orphanet J Rare Dis* 2012;7:88.
- Kishnani P.S., Steiner R.D., Bali D. et al. Pompe disease diagnosis and management guideline. *Genet Med* 2006;8:267–88.
- American Association of Neuromuscular & Electrodiagnostic Medicine. Diagnostic criteria for late-onset (childhood and adult) Pompe disease. *Muscle Nerve* 2009;40(1):149–60.
- Van Der Ploeg A.T., Clemens P.R., Corzo D. et al. A randomized study of alglucosidase alpha in late onset Pompe's disease. *N Engl J Med* 2010, 362:1396–406.
- Toscano A, Schoer B. Enzyme replacement therapy in lateonset Pompe disease: a systematic literature review. *J Neurol* 2013;260:951–9.
- Van Der Ploeg A.T., Barhon R., Carlson L. et al. Open-label extension study following the late onset treatment study (LOTS) of alglucosidase alpha. *Mol Genet Metab* 2012;107:456–61.
- Thurberg B.L., Lynch Maloney C., Vaccaro C. et al. Characterization of pre- and post-treatment pathology after enzyme replacement therapy for Pompe disease. *Lab Invest* 2006;86(12):1208–20.
- Chien Y.H., Lee N.C., Thurberg B.L. et al. Pompe disease in infants: improving the prognosis by newborn screening and early treatment. *Pediatrics* 2009; 124(6):e1116–e1125.